Aus der Kgl. Universitäts-Augenklinik zu München.
(Vorstand: Geh. Hofrat Prof. Dr. C. von Hess.)

Über die regressiven Veränderungen der Arteria centralis retinae bei Arteriosklerose.

Inaugural-Dissertation

zur

Erlangung der Doktorwürde

in der

gesamten Medizin

verfasst und einer

hohen medizinischen Fakultät

der

Kgl. bayer. Ludwig-Maximilians Universität zu München

vorgelegt von

Hans Baumgärtner,
approb. Arzt aus Ludwigsburg.

Mit 3 Abbildungen auf Tafel I/II.

Wiesbaden.
Verlag von J. F. Bergmann.
1914.

Aus der Kgl. Universitäts-Augenklinik zu München.
(Vorstand: Geh. Hofrat Prof. Dr. C. von Hess.)

Über die regressiven Veränderungen der Arteria centralis retinae bei Arteriosklerose.

Inaugural-Dissertation

zur

Erlangung der Doktorwürde

in der

gesamten Medizin

verfasst und einer

hohen medizinischen Fakultät

der

Kgl. bayer. Ludwig-Maximilians Universität zu München

vorgelegt von

Hans Baumgärtner,
approb. Arzt aus Ludwigsburg.

ACAD. LUGD. BAT. BIBL.

Mit 3 Abbildungen auf Tafel I/II.

Wiesbaden.
Verlag von J. F. Bergmann.
1914.

Referent:
Geh. Hofrat Prof. Dr. C. von Hess.

Druck von Carl Ritter, G. m. b. H., Wiesbaden.

Meinen lieben Eltern.

Einleitung.

In seiner Arbeit über Wesen und Entwicklung der Arteriosklerose kommt L. Jores (1) bei der Untersuchung der Intima der kleinen Arterien unter normalen und pathologischen Verhältnissen zu folgenden Resultaten:

«Die pathologischen Intimaverdickungen stellen sich an den kleinen Arterien nicht als ein morphologisch einheitlicher Prozess dar, so dass man zur Hervorhebung der Unterschiede von zwei Formen der Intimaverdickung sprechen kann.

1. Die erste Form der Intimaverdickung ist charakterisiert durch eine aus kräftigen, elastischen Lamellen bestehende Grundsubstanz. Die Bildung dieser Lamellen geschieht durch Abspaltung aus der Membrana elastica interna. Es ist dies ein von der regenerativen Neubildung elastischen Gewebes verschiedener Vorgang.

Die Bildung mehrfacher elastischer Lamellen durch Spaltung der Membrana elastica interna ist in geringem Grad ein beim Menschen nahezu regelmäfsig vorkommender Prozess, der sich in seinen Anfängen bis in das Kindesalter zurückverfolgen lässt.

Die Lamellenbildung tritt bei den kleinen Arterien zuerst an Stellen auf, an denen die longitudinalen Muskellagen liegen (Verzweigungsstellen) und zeigt sich auch bei hochgradiger Entwicklung an den Verzweigungsstellen vorwiegend lokalisiert. Die Abspaltung von Lamellen ist wahrscheinlich mit einer Hyperplasie von glatter Muskulatur verbunden.

Die Bildung der durch die Abspaltung von Lamellen charakterisierten pathologischen Intimaverdickung trifft vielfach mit hypertrophischen Erscheinungen an den übrigen Gefässhäuten zusammen.

2. Bei der zweiten Form der Intimaverdickung besteht eine bindegewebige Grundsubstanz. Die in dieser mehr oder weniger reichlich auftretenden elastischen Fasern haben eine der regenerativen Neubildung elastischen Gewebes gleiche Genese.

Die Membrana elastica interna zeigt bei dieser Form in reinen Fällen keine wesentliche Veränderung.

Mit der Bildung der bindegewebigen Form der Intimaverdickung gehen regelmäfsig Erscheinungen von Proliferation in den übrigen Gefässhäuten einher».

In dem Gewebe, welches sich bei der ersten Form von Intimaverdickung zwischen den abgespalteten elastischen Membranen vorfindet, fand Jores in der Längsrichtung der Gefässe angeordnete längliche, den Kernen der Muskulatur ähnliche Formen, und er nimmt an, dass dieses Gewebe muskulöser Natur ist. Mit Sicherheit können diese Fragen allerdings nicht entschieden werden.

Westphalen beschreibt nämlich nach Jores, dass neben den muskulösen Kernformen auch solche bindegewebigen Charakters vorkommen. Nach Jores trifft dies unter gewissen Voraussetzungen zu. «Es kommen nämlich in höherem Alter und auch unter pathologischen Verhältnissen Intimaverdickungen vor, die zwar mit Abspaltung von Lamellen einhergehen, aber diesen Typus insofern nicht rein zeigen, als die Lamellen weiter auseinanderliegen und mehr bindegewebige (elastische und kollagene) Grundsubstanz zwischen sich aufgenommen haben. In solchen Fällen finden sich die der glatten Muskulatur ähnlichen Kernformen mehr vereinzelt und neben ihnen andere zellige Elemente, deren Zugehörigkeit zum Bindegewebe wohl ausser Zweifel steht».

Bei seinen Untersuchungen sklerotischer Arterien fand nun Jores, dass die Bildung elastischer Lamellen durch Abspaltung nie vermisst wird, sogar meist so hochgradig ist, dass man sie nicht auf die im alternden Gefäss-System überhaupt vorkommende Lamellenspaltung allein beziehen kann.

Dabei zeigen sich häufig Modifikationen der ersten Form der Intimaverdickung und Kombinationen derselben mit dem zweiten Typus, dem der regenerativen Bindegewebswucherung.

Als Modifikation bezeichnet es Jores, wenn Bindegewebe zwischen den Lamellen auftritt, und diese auseinanderdrängt. Grundsätzlich könne man das aber auch als Kombination der hyperplastischen mit der regenerativen Bindegewebswucherung ansehen. Eine Kombination der zwei Formen bestehe darin, dass eine innere Lage regenerativer Bindegewebswucherung einer äusseren nach dem Typus der hyperplastischen Intimaverdickung gebauten sich anschliesst. Dies trete regelmäfsig da auf, wo sich Degenerationsherde in den tieferen Schichten gebildet haben.

Diese Degenerationsherde bilden sich regelmäfsig in den Schichten der hyperplastischen Intimaverdickung, welche zur fettigen Degeneration disponiert ist im Gegensatz zur bindegewebigen Wucherung.

Jores kommt somit zu dem Schluss:

«Die Arteriosklerose der kleinen Arterien zeigt im Aufbau der Intima beide der aufgestellten Formen. Die hyperplastische Intimaverdickung ist in arteriosklerotischen Arterien regelmäfsig und hochgradig entwickelt und ist der vorwiegende Sitz der fettigen Degeneration.

Die hyperplastische Intimaverdickung ist als ein integrierender Bestandteil im histologischen Bild der Arteriosklerose kleiner Arterien anzusehen». Ferner betont Jores:

«Zur arteriosklerotischen Intimaverdickung wird die hyperplastische Schicht dann, wenn Degeneration in ihr auftritt und was mit der Degeneration innig zusammenhängt, sich Bindegewebe zwischen den Lamellen entwickelt».

Wesentlich zum Bild der Arteriosklerose gehört also neben der hyperplastischen Intimaverdickung und der Bindegewebsentwicklung die fettige und zwar primäre Degeneration der Intima.

Man kann nun unter Berücksichtigung der Joresschen Befunde 3 Formen von Intimaveränderungen unterscheiden, die alle mit hyperplastischer Verdickung, d. h. mit Abspaltung von Lamellenbildung einhergehen, nämlich:

1. die physiologische Abspaltung,
2. die senilen Veränderungen, bei denen die Abspaltung hochgradiger und durch Bindegewebsentwicklung modifiziert ist,
3. die arteriosklerotischen Veränderungen, bei denen ausser Veränderungen seniler Art noch primäre degenerative Erscheinungen an der hyperplastischen Schicht, im weiteren Verlauf auch an der Media nachzuweisen sind und sich die hyperplastische Schicht mit einer namentlich über den Degenerationsherden befindlichen regenerativen Bindegewebsschicht kombiniert hat.

Jores selbst gibt zu, dass die Trennung der einzelnen Formen mitunter recht schwierig ist (vgl. S. 9).

Aschoff (2) kommt im wesentlichen zu den gleichen Resultaten wie Jores, im einzelnen finden sie eine Erweiterung und Vertiefung.

Was zunächst die Frage der Abspaltung von Lamellen betrifft, werden beim Neugeborenen an dem die Media nach innen begrenzenden

elastischen System zwei Schichten unterschieden: «eine homogene elastische Lamelle, der sich nach innen ein eng geflochtenes Gitterwerk längs verlaufender elastischer Streifen so dicht auflagert, dass man die homogene Lamelle als eine verdichtete äussere Schicht des Gitterwerks elastischer Längsstreifen auffassen kann». Die von Jores beschriebene Abspaltung besteht also in einer Abhebung und Verdickung dieser elastischen Streifen von der homogenen Lamelle, die als elastische Grenzlamelle (Grenzmembran) dem elastischen Grenzstreifen gegenübergestellt wird.

Die Periode der vollen Entwicklung des elastischen Gewebes, welche mit dem Ende des Körperwachstums ihr Ende erreicht, bezeichnet Aschoff als die Wachstums- oder aufsteigende Periode der Gefässveränderung. Es resultiert ein erweitertes und verlängertes elastisches Rohr, welches aber die gleiche elastische Vollkommenheit und zugleich einen höheren elastischen Widerstand besitzt als beim Neugeborenen.

An diese Periode schliesst sich eine zweite an, während der die histologische Struktur so gut wie unverändert bleibt. Diese Periode dauert bei den verschiedenen Menschen sehr verschieden lang, im allgemeinen bis zum Ende des vierten Jahrzehnts und geht dann in die dritte, die sog. absteigende Periode der Gefässveränderung über.

In dieser Periode findet eine weitere Verdickung der Intima statt, aber im Gegensatz zur ersten nicht mehr durch gleichwertiges Material, sondern durch Ein- und Auflagerung von Bindegewebe.

Nach Jores ist dabei wesentlich die fettige Degeneration. Torhorst (4) und Hallenberger (3) finden aber bindegewebige Verdickung als Zeichen beginnender Sklerose auch ohne fettige Entartung. Dabei kommt es entweder zu einer Einlagerung von Bindegewebe in die hyperplastische Schicht, oder zu einer Auflagerung einer bindegewebigen Schicht auf die alte Intima. Gleichzeitig entstehen neue elastische Fasern. Doch spielen die elastischen Elemente gegenüber dem Bindegewebe nicht mehr die dominierende Rolle. In vielen Fällen sieht man Übergangsbilder, welche die Entscheidung, ob physiologische oder senile Verdickung vorliegt, oft schwer machen. An den grösseren Gefässen ist diese Bindegewebsentwicklung fast stets mit Verfettung verbunden, beginnend in der elastisch muskulösen Schicht oder dem elastischen Grenzstreifen. Es kommt dabei zu einer Fettinfiltration der Kittsubstanz und der Intimazellen, Cholestearinausscheidung, Kalkbildung, Quellungszuständen und hyalinen Verdichtungen der alten und neu-

gebildeten Bindegewebsfasern der Intima. Hieraus resultiert weitere Verdickung, Thrombose usw.

Die Ursache der mit dem Alter zunehmenden bindegewebigen Verstärkung des Gefässrohrs liegt in der Abnahme der elastischen Vollkommenheit des elastischen Gewebes.

Jede dauernde Verminderung der Spannung des elastischen Gewebes bedingt nämlich nach Aschoff die Einlagerung eines anderen Baumaterials, die Entwicklung von Bindegewebe.

Da die äussersten Schichten der elastischen Intima die ältesten und am meisten in Anspruch genommenen sind, ist es begreiflich, dass hier zuerst die Degeneration beginnt und von da zur Oberfläche steigt.

Nach Jores, Aschoff, Hallenberger, Torhorst und anderen ist also die Arteriosklerose im wesentlichen eine Krankheit der Intima, bestehend in einer Degeneration der hypertrophischen und hyperplastischen Verdickung derselben.

Neuerdings weist Arne Faber (8) darauf hin, dass die Arteriosklerose sowohl ein Intima-Media- und Adventitia-Leiden sei, und hat dabei ein besonderes Augenmerk auf die Veränderungen in der Media.

Ausser der Fettdegeneration in dem hyperplastisch verdichteten Gewebe der Intima gehören zu dem pathologisch-anatomischen Krankheitsbild der Arteriosklerose Verkalkung und Fett-Tropfenanhäufung, wobei die Media vorzüglich Sitz der Verkalkung ist, ausgehend von dem elastischen Gewebe derselben, die Intima Hauptsitz der fettigen Degeneration.

Mit Jores ist auch Arne Faber der Ansicht, dass sich die Grenze zwischen physiologisch und pathologisch nicht bestimmen lasse.

Von ophthalmologischer Seite wurde die Frage der Arteriosklerose der Zentralarterie von Streiff (5) 1898, Hertel (6) 1901 und Harms (7) 1905 behandelt. Streiff fand die Intima verdickt, in einem Teil beetartig vorspringend. Er unterscheidet zwei Schichten der Verdickung, eine innere homogene und eine äussere von mehrzelligem Bau, mit runden oder ovalen vereinzelt atrophischen Kernen. In dieser Schicht sah er kleine stärker glänzende Stellen, die fast keine Farbe angenommen haben, ungleichmäfsige Färbung überhaupt und kernige Strukturverhältnisse.

Genaueren Einblick in die sklerotischen Veränderungen gibt die Arbeit Hertels.

Er verwendete neben anderen zuerst die Weigertsche Färbemethode, wobei ihm der Reichtum der elastischen Fasern der Gefässwände, und namentlich der Intima auffiel, und zwar nicht nur in

sklerotischen Gefässen, sondern auch in Arterien, welche von Individuen stammten, bei denen keine Sklerose nachgewiesen worden war. Die dadurch entstehende diffuse Intimaverdickung stellt Hertel als Typus der senilen Veränderung auf und nimmt an, dass sie das Resultat eines schon in frühester Kindheit beginnenden physiologischen Prozesses ist, welcher im Lauf der Jahre zunimmt, gleichgültig ob Arteriosklerose vorliegt oder nicht. Als Arteriosklerose in engerem Sinn bezeichnet Hertel nur solche Formen, die eine umschriebene, ins Lumen mehr oder weniger vorgebuckelte Intimaverdickung darstellen. Diese Buckel fand er zusammengesetzt aus elastischen Fasern mit spärlichem bindegewebigem Zwischengewebe. «Die Elastica interna war entweder an der ganzen Basis des Buckels oder nur auf kurze Strecken in eine Reihe verschieden dicker Fasern gespalten, die sich nach dem Buckel zu weiter auffaserten und verfeinerten und an Zahl bedeutend zunahmen. Je mehr man nach der Spitze des Buckels kam, desto feiner, ungeordneter und verwirrter wurde das elastische Gewebe, in dessen netzartigen Maschen man die spärlichen Kerne von neugebildetem Bindegewebe finden konnte. Die dicken aufgefaserten Züge der Elastica interna liessen sich auch nach der Media zu verfolgen. Diese war wiederholt an Stellen, wo sich Buckel der Intima befanden, ebenfalls verbreitert und zeigte gegenüber der Norm eine deutliche Zunahme der elastischen Elemente. An einer Stelle hatte sie entschieden einen mehr bindegewebigen Charakter angenommen, die sonst gut ausgeprägten Muskelzüge waren nicht mehr recht zu erkennen. Auch an der Adventitia war stellenweise eine lokale Verbreiterung mit Zunahme der elastischen Elemente zu sehen».

Ausserdem beschreibt Hertel vereinzelt entzündliche Veränderungen an den Arterien, charakterisiert durch Auftreten von spärlichen Rundzellen, Durcheinandergeraten der einzelnen Schichten, bindegewebiger Durchsetzung derselben und Auffasserung und Verwirrung der elastischen Elemente. Hertel stellt sich vor, dass die Arteriosklerose mit leichten chronisch entzündlichen Erscheinungen in der Adventitia beginne. Allmählich wird die Media ergriffen und durchsetzt, sodann die Intima. Mit der Infiltration geht Hand in Hand eine Auflösung der Wandstruktur, namentlich eine Auffaserung der elastischen Elemente, fast gleichzeitig aber auch eine reaktive Wucherung des erkrankten Gewebes in Form der Neubildung von Bindegewebe und elastischen Fasern.

Dass sich die Buckel besonders in der Intima befinden erklärt Hertel dadurch, dass hier nach Auffaserung der Elastica interna

dem reaktiven Wucherungsprozess wenig Widerstand geleistet wird und ausserdem die Ernährungsverhältnisse durch die direkte Berührung mit dem Blutstrom besonders günstig sind.

Hertels Vorstellungen stehen damit in entschiedenem Gegensatz zu den neueren Ergebnissen der Forschung.

Nach Harms ist denn auch im Gegensatz zu Hertel die Intimaverdickung nicht sekundär auf chronisch entzündlicher Basis entstanden, sondern primär und an sich schon den sklerotischen Prozessen zugehörig. Er betont dabei, dass die Sklerose an den Zentralgefässen zweifellos auch im jugendlichen Alter primär in sehr hohem Grade vorkommt.

Seine anatomischen Befunde stimmen mit denen von Jores, Aschoff u. a. im wesentlichen überein und er unterscheidet dreierlei Formen primärer Intimawucherung:

Hauptsitz der Sklerose der Zentralarterie ist nach Harms die Laminagegend, eine Stelle, an der die Einwirkung mechanischer Einflüsse, welche für das Zustandekommen der Arteriosklerose auch nach Harms wesentlich ist, besonders stark sind. (Ein weiterer Hauptsitz ist nach Hertel die Eintrittsstelle der Arterie in den Sehnerven.)

Als Besonderheit hebt Harms einen Fall hervor, bei dem die Vermehrung der elastischen Fasern in die Muskularis hinein stattgefunden hat. Dabei war die Muskularis verdünnt und kernarm, die Adventitia aufgelockert, mithin sämtliche Gefässwände ergriffen.

Bezüglich degenerativer Veränderungen irgend welcher Art, seien es Kalkabscheidungen, Ablagerungen von fettsauren Cholestearin-Kristallen, amyloide Degeneration, schleimige Quellung, Bildung eines atheromatösen Breies, Entstehung von Ulzerationen etc. bemerkt Harms, dass bis jetzt keine Erfahrungen vorliegen.

Neuerdings wurden von Velhagen lipoidhaltige Zellen in der Arteria centralis retinae bei einem Fall von hämorrhagischem Glaukom entdeckt. Leider wurden auch hier keine spezifischen Färbungen vorgenommen.

Dieser Mangel und die zum Teil mit der Forschung der allgemeinen Pathologie nicht übereinstimmenden Anschauungen liessen es wünschenswert erscheinen, neue Untersuchungen mit besonderer Berücksichtigung der degenerativen Veränderungen der Gefässwände anzustellen. Über diese Untersuchungen wurde summarisch auf der 85. Naturforscherversammlung zu Wien 1913 von Gilbert unter Demonstration der Präparate berichtet.

Ehe ich zur Besprechung meiner Befunde übergehe, möchte ich einige technische Bemerkungen, sowie eine Darstellung der Anatomie der Arteria centralis vorausschicken.

Technik.

Mein Material war zum Teil in Alkohol, zum Teil in Formol vorbehandelt und aufbewahrt. Infolgedessen war ich in der Lage, das Formolmaterial auf Fett zu untersuchen. Gleich von vornherein nahm ich mir vor, im Hinblick auf die Befunde Streiffs die in dem Alkoholmaterial sichtbaren, vermutlich durch Lösung des Fettes in Alkohol etc. entstandenen Hohlräume mit den verfetteten Stellen des Fettmaterials zu vergleichen. Es stellte sich dabei heraus, dass die Konfiguration und Lage der verfetteten Stellen in den äusseren Schichten der Intima mit den eigentümlichen Hohlräumen des Alkoholmaterials weithin übereinstimmen.

Es handelte sich nur zweimal um anscheinend normale, der Leiche entnommene Augen, wie ausdrücklich mit Rücksicht auf das anders geartete Material Hertels hervorgehoben sei. Die übrigen 15 stammten von verletzten, entzündeten und an Glaukom erkrankten Augen, jedoch wurden nur solche Glaukomaugen in die Serie aufgenommen, bei denen keine hochgradige Erkrankung der Zentralgefässe, besonders der Zentralarterie, bestand.

Aus dem Alkoholmaterial wurden nach Paraffineinbettung Serienschnitte hergestellt von 3—10 μ Dicke. Gefärbt wurde mit Hämalaun-Eosin, nach van Gieson und mit Orceïn, der grösste Teil der Präparate wurde mit Weigertschem Elastin behandelt mit vorausgehender oder nachfolgender Kernfärbung durch Lithium-Karmin, ferner nach der Weigert-van Giesonschen Methode.

Aus dem Formolmaterial wurden Gefrierschnitte hergestellt von 5 bis 25 μ Dicke. Um einigermafsen Serien zu bekommen, wurden jedesmal die durch eine bestimmte Anzahl Schnittführungen erzielten Schnitte gesondert verarbeitet. Als Färbungen kamen zur Anwendung Sudan mit Hämalaun-Kernfärbung und die kombinierte Weigert-Sudanfärbung. Sämtliche Färbungen wurden genau nach den Angaben in Schmorl ausgeführt und lieferten schöne Resultate. Die Einbettung der Gefrierschnitte fand in Glyzerin-Gelatine statt. Es stellte sich heraus, dass Verkalkungen mit Weigerts Elastika-Färbung nicht hervortraten, dagegen sehr schön mit Hämalaun zur Anschauung kamen.

Ein Teil der mit Sudan behandelten Präparate wurde mit dem Polarisationsmikroskop untersucht nach den Angaben von Kawamura. Der grösste Teil der durch Sudan gefärbten Substanz war dabei doppelt-

brechend und verlor beim Erwärmen diese Eigenschaft. Ein kleiner Teil war nur einfachbrechend und teils gesondert, teils in Verbindung mit der doppeltbrechenden Substanz vorhanden. Auf eine genauere Untersuchung der doppeltbrechenden Substanz verzichtete ich und nahm an, dass es sich wenigstens, was die doppeltbrechende Substanz betrifft, um das bei Arteriosklerose oft nachgewiesene Cholestearin handelt.

Normale Anatomie der Arteria centralis retinae.

Das Lumen der Zentralarterie ist nicht überall gleich weit. Nach Hertel beträgt die durchschnittliche Weite des Lumens zentral 210 μ, peripher 170 μ. Die Arterie ist in früheren Lebensperioden enger als in späteren. Ausgekleidet ist das Lumen von einer einschichtigen Endothelschicht, deren Kerne in den Präparaten über die Umgebung meist leicht erhaben sind. Auf das Endothel folgt in ganz jugendlichen Fällen direkt die Elastica interna. Diese Membran ist im Verlauf der Arterie nicht gleichmäfsig dick, sondern wird nach der Lamina zu immer zarter. Nach Faber, mit dessen Befunden die meinigen völlig übereinstimmen, lässt sich eine Membrana elastica interna hinab bis zu Arterien mit 10 μ Durchmesser verfolgen und gleicht hier einer mehr oder weniger dichten Pallisade längs verlaufender Fasern mit schräg verlaufenden äusseren Verbindungsfasern und dazwischen befindlichen kleinen Öffnungen, den sog. Fenstern.

In derberen Membranen lässt sich sodann nach Zunahme der Elemente eine innere Längs- und äussere Querschichtung der Membran verfolgen. Auch Aschoff unterscheidet ja zwei Schichten, doch fasst er die äussere homogene Lamelle als verdichtete Schicht eines Gitterwerks elastischer Längsfasern auf, die an der inneren Seite der homogenen Lamelle gelegen sind. Nach meinen Befunden halte ich aber die Auffassung Fabers für richtiger. Infolge dieser Schichtung entstehen nun auf Quer- und Längsschnitten verschiedene Bilder. Auf den ersteren sieht man eine äussere mehr oder weniger glatte Begrenzung, nach innen dicht anschliessend, leisten- und zapfenförmige Erhebungen und feine Pünktchen auftreten, welche nichts anderes sind, als die inneren quer geschnittenen Fasern. Auf Längsschnitten treten genau die umgekehrten Verhältnisse hervor. Diese Struktur der elastischen Membran macht es erklärlich, dass sich nach innen oft eine feine reihenförmig angeordnete punktförmige Abhebung bildet, die sich später zu elastischen Membranen zusammenschliesst, und dass sich ferner nach aussen, der Media zu, glatte Fasern abspalten, die alsbald ihren

natürlichen Anschluss an die rings verlaufenden elastischen Fasern derselben finden.

Physiologisch geht von der Elastica interna eine fortdauernde Abspaltung von Längsfasern aus. Schon in früher Jugend kommt es zu einer ringsum verlaufenden Abhebung, die dann nach Aschoff als Grenzstreifen von der Grenzmembran unterschieden wird. Man hat also in einem gewissen Stadium der Gefässentwicklung zwei teilweise oder vollständig getrennte elastische Lamellen, von denen die äussere, die Grenzmembran, etwas dicker zu sein pflegt, als der nach innen liegende Grenzstreifen. Zwischen beiden können sich weitere feinere Lamellenzüge finden, die alle mäfsige Schlängelung aufweisen. Über die Natur des Gewebes zwischen den Lamellen gehen die Ansichten noch auseinander. Man findet meist schmale, quer und schräg verlaufende Kerne in denselben, die ihrem Aussehen nach als Muskelkerne zu bezeichnen sind. Eine elastisch muskulöse Schicht im Sinne Jores konnte nirgends nachgewiesen werden, auch nicht an Verzweigungsstellen. Hier geht die Elastica interna ohne besondere Teilungen glatt in das abgehende Gefäss über.

Direkt an die Elastica interna bzw. die Grenzmembran legt sich die Muskularis. Sie besteht in der Hauptsache aus querverlaufenden glatten Muskelfasern mit langgestreckten typischen Kernen. Dazwischen kommen vereinzelt auch schräge Züge vor. Die Media enthält mehr oder weniger reichlich elastische quer verlaufende Lamellen, welche auf Längsschnitten deutlich ihre Zusammensetzung aus quer verlaufenden Fäserchen zeigen, die sich zum Teil von der Elastica interna abgespalten haben. Ein eigentümliches Bild bietet die Muskularis auf Längsschnitten. Die elastischen Fasern bilden nämlich ein feinstes wabenartig angeordnetes Röhrenwerk, in dem die Muskelfasern einzeln aufgehängt scheinen. Faber macht auf diesen Befund aufmerksam. Die sogenannten Dürckschen Radiärfasern der Media habe ich nicht entdecken können.

Eine Elastica externa besteht nicht. Die Adventitia schliesst sich mit scharfer Grenze an die Media an. Sie enthält neben Bindegewebe reichliche elastische Fasern, deren Hauptmasse längs angeordnet ist. Dazwischen befinden sich vereinzelte kurze, quer und schräg verlaufende Züge. Der Übergang der Adventitia in das Bindegewebe der gemeinsamen Gefässscheide geht allmählich von statten.

Auf die viel weniger in den Vordergrund tretenden Verhältnisse an der Zentralvene gehe ich nicht ein. Jedoch sei, weil im Gegensatz zu Hertels Befunden stehend, hervorgehoben, dass unter den 17 hier

behandelten und 4 weiteren in der folgenden Arbeit von Gilbert untersuchten Fällen 3 mal eine typische, innere elastische Grenzlamelle gefunden wurde.

Befunde.

Fall 1. $1^3/_4$jähriges Kind (Gliom im 1. Stadium).

Die Intima besteht aus Endothel und Elastica interna. Das Endothel ist überall gut erhalten. Ihm dicht anschliessend findet sich eine elastische Lamelle. Dieselbe ist nicht gekräuselt und zeigt keine Abspaltung. Dieser einzelne glatte elastische Streifen bildet eine scharfe Grenze zwischen Intima und Media. Letztere ist auffallend zart entwickelt, etwa von der doppelten Breite der Intima und enthält nur vereinzelte sehr schmale Muskelkerne. Elastische Elemente lassen sich in der Media nicht nachweisen. Gegen die Adventitia besteht eine gute Abgrenzung. Diese setzt sich zusammen aus Bindegewebe und spärlichen elastischen, in der Hauptsache längs verlaufenden Fasern. Daneben kommen auch schräge und ganz vereinzelte quer verlaufende Fasern vor.

Fall 2. 12jährig (Abscessus corpus vitrei inf. Fremdkörperverletzung.)

Bei schwacher Vergrösserung erscheint an der Grenze zwischen Intima und Media eine feine Lamelle, die schwach flachwellig gekräuselt ist. Diese Lamelle ist überall gleichmäfsig dick, nach innen liegt ihr der feine Endothelsaum mit gut erhaltenen, in das Lumen etwas vorgebuckelten Kernen an. Aussen schliesst sich daran ein breiter, gut entwickelter Mediaring, der seinerseits wieder scharf gegen die Adventitia abgegrenzt ist. Untersucht man die elastische Membran mit stärkerer Vergrösserung in ihrem Verlauf, so fällt zunächst das Vorhandensein von Lücken auf. Im Verlauf der Serie kann man verfolgen, wie diese Lücken sich wieder schliessen. Es handelt sich um die Fenster der Elastica interna. An manchen Stellen ist nun die Elastika etwas dicker. Die Ölimmersion zeigt, dass hier eine Abhebung stattgefunden hat in Gestalt einer parallelen Reihe feiner, untereinander durch kleinste Zwischenräume getrennter längsgerichteter elastischer Fasern, die durch Kittsubstanz miteinander verbunden sind. Es hat also hier die Abspaltung eines elastischen Streifens dem Lumen zu eben begonnen. In dem Gewebe zwischen diesen Streifen, über dessen Natur sich nichts bestimmtes sagen lässt, konnten keine Kerne nachgewiesen werden. An einer anderen Stelle der Elastika lässt sich ihr Zusammenhang mit einer feinen, aber ziemlich ausgedehnten Lamelle, welche sich weit in die Media erstreckt, nachweisen. Derartige kleinere, der Media zu sich abspaltende Lamellenstückchen lassen sich noch an anderen Stellen nachweisen. Abgesehen von diesen kleinen Abspaltungen nach aussen sind in der Membrana elastica interna ausser der stellenweise beginnenden Abhebung des Grenzstreifens von der Grenzmembran keine Veränderungen zu sehen. Die Media ist überall gut entwickelt. Auffallend ist ihr Reichtum an elastischen Fasern, die parallel zu der Elastica

interna liegen und sicher teilweise von ihr abstammen. Die Form der Kerne ist diejenige typischer glatter Muskelkerne, doch sind nicht alle quer gelagert, sondern es kommen auch schräg liegende Kerne vor. Die Adventitia ist mächtig entwickelt und enthält zahlreiche, längs und schräg verlaufende Fasern. Gegen das umgebende Nervengewebe ist sie scharf abgegrenzt.

Fall 3. 13jährig (Vulnus corneae perforans.)

Im Gegensatz zu dem vorigen Fall eines fast gleichalterigen Knaben liegt hier eine viel weitgehendere Abspaltung elastischer Lamellen vor. Sämtliche Lamellen haben ein auffälliges körniges Aussehen. Die Grenzmembran ist hier und da durch Fenster unterbrochen. Bis auf eine kleine Stelle hat sich der Grenzstreifen von der Grenzmembran konzentrisch abgehoben. Der Abstand dieser beiden Lamellen ist etwas grösser, als die Breite eines Muskelkerns beträgt, und es finden sich auch zwischen beiden Lamellen quer verlaufende muskelähnliche Kerne eingelagert. Ob das Gewebe Muskel- oder Bindegewebe ist, lässt sich nicht genau entscheiden. Jedenfalls weist nichts auf Bindegewebsentwicklung hin. Bei der Abhebung des Grenzstreifens ist es aber nicht geblieben. Von diesem haben sich in einem Abschnitt der Intima, der ungefähr der Hälfte des Gefässumfanges entspricht, 2—4 ganz feine weitere Lamellenzüge abgespalten. Es lässt sich dabei mit der Immersion der Zusammenhang mit dem Grenzstreifen und die Zusammensetzung aus längs verlaufenden Fasern deutlich nachweisen. Die Dicke der Lamellen nimmt nach innen immer mehr ab und die Zwischenräume zwischen ihnen werden immer schmäler. Am breitesten ist der Abstand zwischen Grenzmembran und Grenzstreifen. Hier und da sieht man sehr lange, muskelähnliche Kerne zwischen die Lamellen eingezwängt. Durch diese Abspaltung entsteht eine Verdickung der Intima, die von der Stelle ausgehend, wo noch die ursprüngliche Elastica interna vorhanden ist, nach beiden Seiten bis zu dem Punkt gegenüber dieser Stelle gleichmäfsig zunimmt, und hier etwa die dreifache Breite der normalen Intima erreicht. Das Lumen des Gefässes ist ausgekleidet von einer gut erhaltenen Endothelschicht. Ihr dicht angelagert sind die innersten feinsten scheinbar aus Punktreihen bestehenden Lamellen, bzw. der Grenzstreifen und die alte Elastica interna. Die Media ist dünn und zart und enthält wenig elastisches Gewebe, dessen Anordnung gleich gerichtet ist mit dem der Intima. Von der Elastica interna erstrecken sich einige feine Fäserchen in die Media. Muskelfasern und Kerne sind quer gelagert, hier und da durchflochten von schrägen Zügen. Die Adventitia bietet keine Besonderheiten und ist gegen die Media und das umgebende Nervengewebe gut abgegrenzt. Degenerative Erscheinungen irgend welcher Art konnten nicht nachgewiesen werden.

Fall 4. 22jährig (Contusio bulbi, Iridocyklitis, intraokularer Bluterguss.)

Das Lumen der Arterie ist fast kreisrund und ausgekleidet von einer Schicht feiner Endothelzellen. Das Gefäss ist dicht mit Blut ge-

füllt. Die elastische Lamelle erscheint in einem Teil der Präparate unverändert als ganz feiner Streifen von gleichmäfsiger Dicke. In anderen Schnitten hat die Abhebung des elastischen Grenzstreifens begonnen. An einer Stelle sieht man sehr deutlich, wie von der Elastica interna durch eine Zelle mit deutlichem Kern ein Lamellenstück nach innen abgehoben wird. Man hat den Eindruck, als ob diese Zelle die beiden Blätter auseinandergedrängt hätte. Dieser Prozess ist an anderen Stellen weiter fortgeschritten, so dass sich ein grösseres Stück des Grenzstreifens abgehoben hat. Man erkennt deutlich seine Zusammensetzung aus längs verlaufenden elastischen Fasern, die im Querschnitt als sehr nahe beieinander stehende Punkte erscheinen. Das Gewebe zwischen den beiden Lamellen ist spärlich und enthält einige lange quer gelagerte Kerne, die von den Muskelkernen der Media nicht zu unterscheiden sind. An fast allen Präparaten fällt auf, wie sich von der Elastica interna feine Fäserchen in schräger Richtung in die Media hinein fortsetzen, die teils ganz kurz sind, teils beträchtliche Länge erreichen. Die Media selber ist gut entwickelt, ihre Muskelfasern sind alle querverlaufend. Sie bildet einen gegen Intima und Adventitia scharf abgegrenzten Muskelring. Die Kerne der Media zeigen den typischen Bau langgestreckter glatter Muskelkerne und sind in der Schichte gleichmäfsig verteilt. Neben den von der Elastica interna abstammenden Fasern enthält die Media ausserdem noch ziemlich zahlreiche elastische Elemente, die teils quer, d. h. parallel mit den Muskelfasern verlaufen, teils senkrechte Verlaufsrichtung zeigen. Letztere sind aber sehr in der Minderzahl vorhanden. Die Adventitia besteht aus lockerem Bindegewebe, durchsetzt mit in der Hauptsache senkrecht verlaufenden elastischen Fasern. In ihrer Ausdehnung entspricht sie der Media und Intima. Sämtliche Gefässhäute sind frei von degenerativen Erscheinungen.

Fall 5. 23jährig (Iridocyklitis tuberculosa und Netzhauttuberkulose.)

Das Lumen der Arterie ist längsoval zusammengedrückt. Sie enthält eine geringe Menge von Blutkörperchen. Bei schwacher Vergrösserung erscheinen die Schichten der Intima, Media und Adventitia scharf getrennt. Letztere, sowie das Bindegewebe des ganzen Nerven ist kleinzellig infiltriert. Bei stärkerer Vergrösserung sieht man, dass die Elastica interna ziemlich stark gekräuselt ist; fast im ganzen Umkreis des Gefässes hat die Abspaltung des Grenzstreifens begonnen und an zwei gegenüberliegenden Stellen besteht schon eine stärker entwickelte Intimaverdickung. Es finden sich hier eine Anzahl feiner, abgespalteter Fäserchen, welche die Verlaufsrichtung der Grenzmembran zeigen. Zwischen diesen Fäserchen und der Grenzmembran ist ein Gewebe mit Kernen, die einen rundlichen bis ovalen Querschnitt zeigen und längs oder quer getroffenen Muskelkernen nicht unähnlich sehen. Auch in der Intensität der Färbung unterscheiden sich diese Kerne wesentlich von Bindegewebskernen, indem sie viel heller sind, als letztere. Diese einander gegenüberliegenden Intimaverdickungen sind in das Lumen ganz schwach vorgebuckelt. In der einen dieser ver-

dickten Stellen lassen sich dicht an der Grenzmembran scharf umschrieben kleine helle, fast farblose Partien nachweisen mit rundlichen Konturen, durchsetzt mit feinen Fäserchen, die dem ganzen eine schaumige Struktur verleihen. Es ist mir höchst unwahrscheinlich, dass diese Stellen künstlich durch Abhebung der Intima von der Grenzmembran entstanden sind, vielmehr glaube ich, den Befunden an den späteren Fettpräparaten nach urteilen zu müssen, dass diese Lücken in dem Gewebe ursprünglich von Fett ausgefüllt waren, welches bei der Präparation gelöst wurde, dass somit die umschriebene Intimaverdickung im Zusammenhang steht mit einer frühzeitig einsetzenden fettigen Degeneration. Die Media, gut ausgebildet mit zahlreichen gleichmäfsig verteilten Kernen, die hier und da auffällig gewunden sind, zeigt mäfsigen Gehalt an elastischen Fasern, meist parallel denen der Intima, auch schräg und senkrecht dazu. In van Gieson-Präparaten tritt spärliches Bindegewebe zwischen ihren Muskelfasern hervor. Fettlücken sind keine vorhanden. In der infiltrierten Adventitia sind reichliche, fast ausnahmslos quer getroffene elastische Fasern als blaue Punkte zu sehen.

Fall 6, 33jährig (Leucoma adhärens, hyaline Degeneration der Kornea.)

Schon bei schwacher Vergrösserung fällt die enorme Entwicklung elastischen Gewebes in der Intima auf und somit deren Verdickung, welche eine grössere Breite als die Media erreicht. Das ovale Lumen ist von einer dünnen Endothelschicht begrenzt, deren Kerne erhaben ins Lumen hereinragen. Dieser Schicht schliesst sich eng ein dickes elastisches System an, welches im ganzen Umfang hochgradige und gleichmäfsige Abspaltung von etwa 8 elastischen Schichten zeigt, so dass ein breites Band entsteht. Die elastische Grenzmembran ist mäfsig geschlängelt, an manchen Stellen kann man verfolgen, wie ein kernhaltiges Gewebe sich in dieses Blatt einzwängt und nach innen eine Lamelle abspaltet. Dieser Prozess wiederholt sich an den abgespalteten Lamellen. Auch hier sind diese Uranfänge der Auseinanderdrängung zu sehen. Zwischen den elastischen Lamellen befindet sich also ein kernhaltiges Gewebe, dessen Kerne keinen typischen Bau zeigen, aber am ehesten den Kernen der Media gleichen. Es lassen sich jedoch in Präparaten nach van Gieson zwischen den Lamellen feine Bindegewebszüge nachweisen mit Kernen, die von der typischen Form etwas abweichen. An manchen Stellen kann man nämlich aus der Form der Kerne schliessen, dass sie von Muskelkernen verschieden sein müssen. Stellt man hier bei starker Vergrösserung auf die verschiedenen Ebenen der Kerne in der Intima und Media ein, so erkennt man, dass sehr viele anscheinend Muskelkernform besitzende Kerne sich viel weiter in die Tiefe ausdehnen und Schild- oder Schollenform besitzen, somit keine Muskelkerne sein können. Die Media ist nicht wie normal eine zusammenhängende Schicht mit geordneter Struktur und einheitlicher Kernform. Zwischen den quer verlaufenden Muskelzügen befinden sich zahlreiche, schräg und längs verlaufende Fasern; neben längsgeschnittenen Kernen erscheinen viele Bilder von Schräg- und Querschnitten. Ausser-

dem ist die ganze Muskulatur durchsetzt mit reichlichen elastischen Elementen, hauptsächlich in querer Richtung verlaufend. Auf Präparaten, die nach Weigert-van Gieson gefärbt sind, sieht man überall zwischen den elastischen Lamellen Züge von Bindegewebsfasern, wovon die Media stellenweise ganz durchwachsen ist. An solchen Stellen ist auch die Abgrenzung gegen die Adventitia unscharf, welche im übrigen keine Besonderheiten bietet. Die Fettpräparate haben bei der Durchsuchung keinen Anhaltspunkt für gröbere Degeneration geliefert. Stellenweise hat die Media einen verwaschenen gelbrötlichen Ton angenommen. Fettröpfchen waren keine zu finden. Bei stärkerer Vergrösserung lässt sich jedoch in den elastischen Fasern der Intima und Media, die sich mit Hämatoxylin auffällig gut gefärbt haben, und eine kernige Struktur zeigen, Verkalkung nachweisen in Gestalt ganz feiner, mitunter auch gröberer intensiv gefärbter Körnchen.

Fall 7. 40jährig (Phthisis bulbi).

Die Arterie besitzt ein nahezu kreisrundes Lumen und ist fast ganz mit roten Blutkörperchen vollgestopft. Zuinnerst befindet sich der dünne, wohl erhaltene Endothelsaum, direkt einer elastischen Lamelle anliegend. Die Intima zeigt eine Verdickung mittleren Grades, die jedoch nicht überall gleichmäfsig entwickelt ist. Die Abhebung des Grenzstreifens von der Grenzmembran ist überall im Gang und an den meisten Stellen vollendet. Hier und da ist der Zusammenhang noch ein sehr enger, so dass mit schwacher Vergrösserung die Abhebung noch nicht zu sehen ist. Auffällig ist die Zartheit und Schwäche der Grenzmembran gegenüber dem Grenzstreifen, namentlich an den Stellen, wo die Abhebung eben begonnen hat. Hier besteht eine sehr starke Verdünnung der Grenzmembran, welche nur aus kleinen Stückchen und Kernchen zusammengesetzt erscheint. Es fehlt hier auch die kompensatorische Vermehrung der elastischen Fasern in der Intima, wohl aber treten in der Media in der Nachbarschaft der schwachen Stellen vermehrte elastische Fasern auf. Anderwärts haben sich in der verdickten Intima 3—4 elastische Lamellen gebildet. Das Gewebe zwischen diesen Lamellen hat nach van Gieson-Färbung einen rötlichen Ton angenommen und enthält in der Mehrzahl Kerne, die in Form und Färbung den Mediakernen ähnlich sind. Einzelne Bindegewebskerne fallen jedoch auf durch ihre kürzere gedrungenere unregelmäfsige Form und ihre dunklere Färbung. In mehreren Präparaten lassen sich deutliche, mehr oder weniger spitz ausgezogene, unregelmäfsig geformte Kerne nachweisen, die in einer roten Grundsubstanz liegen und zweifellos dem Bindegewebe angehören. Manchmal überwiegen sogar diese Kerne gegenüber den muskelartigen Formen. Es liegt also in diesem Fall in der Intima sicher nachweisbar Bindegewebe vor. Auch die Media ist mit feinen Bindegewebszügen durchsetzt und enthält ausserdem viele elastische Fäserchen, die an den Stellen gehäuft auftreten, an welchen die Grenzlamelle schwach ist und die Intima ausserdem keine elastischen Fasern enthält. Im ganzen ist die Schicht der Media etwas atrophisch,

zeigt jedoch keine degenerativen Veränderungen. Von der Adventitia ist sie in den meisten Präparaten scharf getrennt, an anderen Stellen verwischt sich die Grenze infolge der Durchsetzung der Media mit Bindegewebe. Die Adventitia ist normal entwickelt, enthält viele längs und schräg verlaufende Fasern und einige Vasa vasorum.

Fall 8. 44jährig (Vulnus corneae perforans).

Die Präparate haben sich schlecht geschnitten. Dadurch tritt aber ihre palisadenartige Struktur an den Stellen, an welchen die Elastica schräg liegt, schön hervor. Diese ist künstlich zerrissen und verzerrt. Soviel man sieht, hat an der zerrissenen Stelle eine geringgradige Lamellenabspaltung stattgefunden. Im übrigen ist die Elastica interna in grosser Ausdehnung intakt. Bei starker Vergrösserung sieht man die beginnende Abhebung des Grenzstreifens. Auffallend ist die reichliche Vermehrung der elastischen Fasern in der Media, welche normale Stärke zeigt. Über Bindegewebsentwicklung in den inneren Gefässhäuten lässt sich nichts bestimmtes sagen. In den Weigert-van Gieson-Präparaten hat die Muskulatur einen blassen Ton angenommen und ist gegen die Adventitia gut abgegrenzt. Die elastischen Elemente haben sich schlecht gefärbt. Bindegewebskerne konnten nicht nachgewiesen werden.

Fall 9. 48jährig (Glaucoma secundarium).

Das Lumen des Gefässes ist infolge Umschnürung des Opticus an seiner Eintrittsstelle in den Bulbus mit einem Bindfaden sehr unregelmäßig, hier und da ganz zusammengepresst. Betrachtet man die ganze Serie im Überblick in der Richtung vom Zentralorgan nach der Retina, so fällt zunächst der geringe Grad der Abspaltung auf. An vielen Stellen ist die Elastica interna noch unversehrt. Allmählich trennen sich in einem Bezirk, der etwa einem Drittel des Umfangs entspricht, Grenzmembran und Grenzstreifen und dazwischen treten 2—3 ganz feine, aus kleinen Lamellenstücken bestehende Lamellenzüge auf, so dass die Intima in diesem Bezirk dicker erscheint. Noch weiter zentralwärts kann man sehr schön den Abgang eines Gefässes verfolgen, das sich nahe bei der Teilungsstelle selbst wieder teilt. Auffallend ist, dass sich gerade in diesem Bereich keine im Zusammenhang mit dem Gefässabgang befindliche Abspaltung gebildet hat, sondern die Intimaverdickung sich genau an der gegenüberliegenden Stelle befindet. Auch ist von der Entwicklung einer elastisch muskulösen Schicht nirgends etwas zu sehen. Die Elastica interna des einen Gefässes geht ohne weiteres in die des abgehenden über. Mehr der Lamina zu wird die Abspaltung wieder geringer, und direkt vor der Lamina ist eine solche überhaupt nicht nachweisbar. Das Endothel liegt überall als dünne Schicht der innersten Lamelle direkt an. Das Gewebe zwischen den Lamellen zeigt spärliche Kerne. Diese sind entweder zwischen zwei Lamellen eingezwängt oder liegen freier. Man sieht auch häufig die merkwürdigen rundlichen farblosen Fettlücken. Die Media ist zart, doch gut ent-

wickelt und scharf abgegrenzt. Sie enthält nur spärlich Bindegewebe und elastische Fasern. Ihre Dicke entspricht etwa den gegebenen Verhältnissen, vielleicht liegt eine geringe Atrophie vor. Die Adventitia ist gut entwickelt und ohne besonderen Befund. Sie verliert sich allmählich ins umgebende Gewebe. In den Fettpräparaten, welche die Laminagegend umfassen, liess sich fettige Degeneration nachweisen. Bei stärkster Vergrösserung sieht man an einer Anzahl von Präparaten im Verlauf der elastischen Lamellen feinste rote Fettröpfchen auftreten. Auch in dem Gewebe zwischen den Lamellen befinden sich solche, und hier und da ist dieses Gewebe gelblich gefärbt durch Sudan. Die elastischen Lamellen anderer Präparate, ihre intensive Hämatoxylinfärbung und kernige Struktur beweisen ferner das Vorliegen von Verkalkungsprozessen. Sonst gleichen die erhaltenen Bilder im wesentlichen denen des Alkoholmaterials. Wie schon oben bemerkt, geht die Abspaltung immer mehr zurück, zuletzt stellt die Elastica interna nahe der Lamina ein ganz feines, ungespaltenes Häutchen dar.

Fall 10. 51jährig (Tumor epibulbaris).

Die Serie zeigt in ihrem Verlauf den Abgang einer kleinen Arterie. Im allgemeinen herrschen überall die gleichen Verhältnisse. Auffällig ist die geringgradige Abspaltung. Grenzmembran und Grenzstreifen sind vollständig getrennt und verlaufen ganz flachwellig. Von letzterem haben sich, doch nicht überall, sehr zarte Lamellen abgespalten. An dickeren Stellen liegen 3—4 Züge übereinander. Die Abstände der einzelnen Lamellen sind sehr klein, oft nur bei starker Vergrösserung zu sehen. In dem Gewebe zwischen ihnen, das einen leicht rötlichen Ton angenommen hat, sind in den meisten Präparaten keine Kerne nachweisbar, wo solche sind, liegen sie parallel den Mediakernen und sehen ähnlich aus, wie diese. Man sollte erwarten, dass die Lamellenabspaltung in den Präparaten, wo das Gefäss abzweigt, besonders auffallend ist, dass man hier auf eine elastisch muskulöse Schicht stösst. Dies ist aber nicht der Fall; die elastischen Elemente sind überall gleichmäfsig verteilt und an den Abgangsstellen gehen sie einfach in das abzweigende Gefäss über. Von einer elastisch muskulösen Schicht mit längs verlaufenden Kernen ist keine Spur zu sehen. Der innersten Lamelle liegt der feine Endothelsaum direkt auf, mit ins Lumen vorspringenden Kernen. Der Lamina zu erscheint die Grenzlamelle auf einer Strecke, die ungefähr $^1/_5$ des Gefässumfangs entspricht, nachdem sie ringsherum einen ziemlich gestreckten Verlauf gezeigt hat, plötzlich stark gekräuselt und gequollen. Auch zeigt sie an dieser Stelle nicht mehr die gleichmäfsige Färbung wie sonst, sondern es wechseln hellere mit dunkleren Partien ab, so dass auf dem Querschnitt der Eindruck entsteht, als sei die Lamelle hier in einzelne Stückchen und Körnchen zerfallen. Nach innen von dieser Stelle sind Lamellen vorhanden, die unter sich und von der Grenzmembran grössere Abstände zeigen, als sonst. Die Färbung des dazwischen gelagerten Gewebes und die vereinzelten Kerne darin weisen auf Bindegewebe hin, dessen

Anwesenheit um so wahrscheinlicher ist, als die Media, welche sonst überall durch ihren blassen Farbenton gut abgegrenzt ist, hier mehr den Ton des Bindegewebes angenommen hat. Ihre Grenze gegen Intima und Adventitia ist etwas verwischt, ihre Struktur nicht klar, sondern ziemlich verworren. Durch das in die Intima eingelagerte Bindegewebe entsteht eine Verdickung, die ungefähr das doppelte der durchschnittlichen Dicke beträgt, aber nicht ins Lumen vorspringt. Nach einer Anzahl von Schnitten verschwinden diese Bilder wieder, die Anzahl der Lamellen verringert sich und sie treten wieder ganz nahe zusammen. Intima und Media zeigen wieder durchaus normale Verhältnisse. Die Adventitia zeigt keine Besonderheiten, sie entspricht in ihrer Stärke den gegebenen Verhältnissen. In den Hämalaun-Sudan-Präparaten erscheint bei schwacher Vergrösserung die elastische Substanz gequollen und intensiv blau gefärbt. Bei stärkerer Vergrösserung lassen sich dunkle Kalkkörnchen darin nachweisen, sowie zahlreiche feinste Fetttröpfchen. Die elastischen Fasern der Media, an sich schon spärlich, lassen sich nur schwer nachweisen, in Gestalt reihenförmig angeordneter Züge von feinsten, dunklen Kalkpünktchen. Gröbere Fettropfen konnten nirgends gefunden werden. Es handelt sich in diesem Fall also um eine Sklerose in den frühesten Anfängen, um den Zerfall der elastischen Substanz und den beginnenden Ersatz der minderwertig gewordenen elastischen Elemente durch Bindegewebe.

Fall 11. 60jährig (normales Leichenauge).

Die bei diesem Fall erhobenen Befunde stehen in einem gewissen Gegensatz zu den vorhergehenden. Man findet nämlich in der Intima keine Abhebung des Grenzstreifens von der Grenzmembran; nur an einer Stelle lassen sich eine kurze Strecke weit 2—3 parallele Lamellenzüge verfolgen, welche kurz nach der Spaltung schon wieder sich vereinigen. Auffällig ist ferner die derbe Beschaffenheit der Grenzmembran. Dass keine Abspaltung vorhanden ist, hängt vielleicht damit zusammen, dass die Präparate aus der Gegend dicht hinter und in der Lamina stammen und es hier infolge der Kleinheit des Gefässes nicht mehr zur Bildung eines Grenzstreifens gekommen ist. Das Lumen des Gefässes ist fast kreisrund. Der elastischen Membran liegt nach innen die dünne Endothelschicht auf, deren Kerne etwas über die Umgebung erhaben sind. Scharf von der Intima durch die Elastica getrennt ist die gut entwickelte Media. Sie umschliesst als ein gleichmäfsiger fester Ring die Intima, ihre Muskelfasern und Kerne sind grösstenteils quer angeordnet und von der gewöhnlichen Beschaffenheit. Wie gegen die Intima, so ist auch gegen die Adventitia die Grenze eine scharfe. In der Adventitia lassen sich neben wenigen quer und schräg im Bindegewebe verlaufenden elastischen Fasern meist Längszüge nachweisen. Die Stärke der Adventitia entspricht derjenigen der Intima und Media. In den Fettpräparaten hat sich die elastische Substanz mit Hämalaun auffallend dunkel gefärbt. Die Lamellen sind gequollen und treten so gut hervor, wie bei Elastikafärbung. Bei sehr starker

Vergrösserung zerfallen die Lamellen in krümelige Streifen, in denen einerseits mit Hämalaun fast schwarz gefärbte Kalkkörnchen, andererseits feine rote Fettröpfchen erscheinen. Die spärlichen elastischen Elemente der Media zeigen die gleichen Erscheinungen. Ausserdem können hier keine degenerativen Erscheinungen nachgewiesen werden.

Fall 12. 62 jährig. (Glaukom.)

Es handelt sich um eine hochgradige Verdickung der Intima. Dieselbe erstreckt sich über ihre ganze Ausdehnung, ist aber im Bereich von etwa ein Drittel des Gefässumfanges besonders stark und macht hier einen polsterartigen Eindruck. Die Grenzmembran ist überall gut zu sehen und sehr stark gekräuselt. Gröbere Zerfallserscheinungen lassen sich in ihr nicht beobachten. Vom Grenzstreifen haben sich 3—4 weiter verfolgbare ziemlich dünne Streifen abgespalten, die ihre Zusammensetzung aus Längsfasern stellenweise sehr deutlich zeigen und auffällig stark gekräuselt sind. Den innersten Lamellenzügen liegt direkt die Endothelschicht an, mit gut hervortretenden Kernen. Im Bereich der Verdickung sind die Lamellen durch Bindegewebe sehr stark auseinandergedrängt, so dass hier die Intima sich aus überwiegend mehr Bindegewebe zusammensetzt. In demselben sind längs und quer gestellte Kerne, doch überwiegen hier die ersteren. Die Media ist in allen Präparaten gut entwickelt, spärlich mit elastischen Fasern durchsetzt und zeigt ein gleichmäfsiges Gefüge. Die Adventitia ist gegen das umgebende Gewebe durch eine ziemlich starke Entwicklung von elastischen Querfasern scharf abgegrenzt. Fettiger Degeneration verdächtige Stellen haben sich nirgends nachweisen lassen.

Fall 13. 64 jährig. (Cataracta accreta, Cyclitis acuta).

In der ganzen Serie ist eine zunehmende hochgradige Abspaltung vorhanden, wodurch eine beträchtliche Verdickung der Intima entsteht. Diese ist aber nicht überall gleich stark. Der von den innersten Lamellen gebildete Kreis und der am weitesten aussen befindliche, der Grenzmembran, sind exzentrisch zueinander angeordnet. Verfolgt man die Intima von der dünnsten Stelle aus in ihrem Verlauf, so wird sie immer breiter, bis dieser Stelle gegenüber der Ort der grössten Dicke erreicht ist. Von da ab nimmt die Verdickung wieder gleichmäfsig ab. Das Gewebe der Intima in Weigert-Präparaten zeigt sehr viele feine Lamellen, die oft nur aus Punktreihen zu bestehen scheinen. An der schmalsten Stelle liegen 3—6 Lamellen dicht nebeneinander. Von hier aus drängt sich immer mehr Bindegewebe dazwischen, welches an der breitesten Stelle die Hauptmasse des Gewebes ausmacht. Hier und da hat man den Eindruck, als sei das Bindegewebe gequollen. Die Grenzmembran ist ziemlich stark gekräuselt, hat an Stellen, wo sie schräg liegt, eine palisadenartige Struktur, in welcher Streifen stärkerer und schwächerer Färbung abwechseln. An einer schrägen Stelle ist der Zusammenhang aufgelöst, so dass die einzelnen Streifen getrennt neben-

einander zu sehen sind. Die Kerne der Intima zeigen verschiedenartige Formen. Die einen sind ähnlich denen der Media, doch etwas kürzer und dicker. Die anderen, reichlicher vorhandenen, zeigen die Schollen- bzw. Schildform. Wieder andere haben eine bläschenartige Struktur, sind sehr gross und finden sich an Stellen, wo die elastischen Lamellen sehr weit auseinandergedrängt sind. Um diese Kerne herum sind meist helle, schon bei schwacher Vergrösserung auffallende Fettlücken, die keinen Farbton besitzen, und hier und da von einzelnen, feinsten Fäserchen durchzogen sind. Die Media ist anfänglich gut erhalten, mit schönen Kernen und wenig elastischen Fasern. Je mehr aber die Intimaverdickung zunimmt, desto mehr schwindet die Media, Bindegewebe tritt an Stelle der Muskelfasern und die gleichmäfsig geordnete Struktur verwischt sich. Die Adventitia zeigt nichts Besonderes. Sie ist gegen das umgebende Gewebe gut abgegrenzt und zeigt viele längsangeordnete elastische Fasern.

Die mit Sudan gefärbten Gefriermikrotomschnitte aus der Gegend des Eintritts der Gefässe in den Sehnerven zeigen Erscheinungen hochgradiger, fettiger Degeneration der Intima. Zunächst ist auffällig eine Quellung und gelbliche Färbung der Kittsubstanz in ihren äusseren Lamellenschichten. An vielen Stellen geht der gelbliche Farbton in einen mehr rötlichen über und man findet dann viele feinste Fetttröpfchen in der gequollenen Kittsubstanz. Ausserdem lassen sich in Hämatoxylin-Sudan-Präparaten Kalkkörnchen mitunter sehr grober Natur nachweisen. Das ganze elastische System zeigt in diesen Präparaten ausgedehnte Verkalkung, «Körnchenzerfall» der Elastika. An vielen intensiv gelbrot gefärbten Stellen sind die elastischen Fasern geschwunden und die Degeneration hat weiter um sich gegriffen. Es kommt hier zu umschriebenen Fettanhäufungen entweder in Zellen, welche aber nicht die Form von Lipoidzellen haben, oder wenn diese auch zugrunde gegangen sind, in unregelmäfsigen Schollen. Fig. 1. Gegen das Lumen sind sie abgegrenzt durch eine dicke regenerative Bindegewebswucherung, in der sich ganz spärliche zerfallene, elastische Elemente vorfinden. Durch diese Fettanhäufungen werden die noch mehr oder weniger intakten Lamellen auseinandergedrängt. Es entstehen rundliche Hohlräume und Spalten, in denen das Fett liegt und diese sind es, die im Alkoholmaterial auf Stellen hinweisen, wo ursprünglich Fett lag. Eine kleinzellige Infiltration konnte mit Sicherheit nirgends nachgewiesen werden, wohl aber deutet die Anhäufung von Zellkernen der Intima in der Gegend der grösseren Fettherde auf reaktive Wucherung dieser Zellen hin. Eine buckelförmige Verdickung über den Fettherden entsteht nicht. In der Gegend des Eintritts des Gefässes in den Optikus, wo es noch seitlich dem Nerven anliegt, ist die fettige Degeneration am stärksten. Fig. 2. Hier ist die Grenzmembran, wie schon vorher in kleinerer Ausdehnung weithin zerstört und auch die Media verfettet, indem sich ausser grossen Fettansammlungen kleine Fettröpfchen und vollständig verkalkte elastische Fasern in ihr nachweisen lassen. Bei der Untersuchung mit dem Polarisations-

apparat erweist sich das Fett grösstenteils als doppeltbrechend und verliert diese Eigenschaft beim Erwärmen. Zwischen den Schollen doppeltbrechender Substanz befindet sich jedoch auch einfach brechendes Fett. Ungefärbte Präparate wurden auf kristallinisch ausgefallenes Cholestearin untersucht, was jedoch nirgends nachgewiesen werden konnte.

Fall 14. 67 jährig. (Glaucoma simplex.)

Hier ist die Intima im ganzen Umkreis des kreisrunden Lumens verdickt. Das Endothel ist gut erhalten und liegt als dünne Schicht den innersten teils gröberen, teils ganz feinen Lamellen an. Grenzmembran und Grenzstreifen sind ganz voneinander abgehoben und durch dazwischen gelagertes Gewebe auffällig weit voneinander getrennt. Beide Streifen zeigen eine sehr starke Kräuselung, wobei diejenige der Grenzmembran in feinen, steilen, diejenige des Grenzstreifens in gröberen, flacheren Wellenzügen verläuft. An der dünnsten Stelle der Intima sind nur Grenzmembran und Grenzstreifen vorhanden, ohne dazwischen befindliches elastisches Material. Von hier ab verdickt sich allmählich die Intima immer mehr bis zur gegenüberliegenden Stelle, wobei sich vom Grenzstreifen sowohl der Grenzmembran, als dem Endothel zu feinere oder gröbere Lamellenzüge abspalten. In der Gegend der stärksten Verdickung ist in einem Teil der Serie die Grenzmembran nicht geschlossen, sondern aufgefasert und zeigt Lücken. Zwischen den zahlreichen, abgespalteten Lamellen befindet sich Bindegewebe, welches dieselben stark auseinandergedrängt hat und gegenüber der elastischen Substanz überwiegt. Es hat in van Gieson-Präparaten einen rötlichen Farbton angenommen. Häufig befinden sich in dem Gewebe Fettlücken, welche blasser gefärbt, sogar oft glashell erscheinen, von feinsten Fäserchen und Kernchen durchzogen und ziemlich scharf gegenüber der Umgebung durch Lamellen abgegrenzt sind. Kerne konnten in diesen Lücken nicht nachgewiesen werden. Die ganze Konfiguration dieser Lücken und die Lage nahe der Grenzmembran meist in den äusseren Schichten erinnert sofort an die in Fettpräparaten gemachten Befunde und man ist zu der Annahme gezwungen, dass hier ursprünglich Fett eingelagert war. In anderen Präparaten lassen sich in der Intima feine Bindegewebsfasern und Kerne nachweisen, letztere durch ihre auffallend dunkle Färbung und unregelmäfsige Form. Im übrigen zeigen die Kerne das ovale, bläschenförmige Aussehen und sind meist kürzer und dicker, als die Mediakerne. Ihre Lagerung ist in der Hauptsache den letzteren parallel, doch kommt auch eine ziemliche Anzahl längs und quer gelagerter Kerne vor, ohne dass es gelingt, Beziehungen zwischen einer bestimmten Intimaschicht zu einer bestimmten Kernrichtung zu entdecken. Die Media ist, obwohl gut entwickelt, an manchen Stellen dünner, als die stark verdickte Intima. Sie enthält wenig elastische Fasern und wo solche vorhanden sind, liegen sie zirkulär angeordnet parallel zu denen der Intima. Ihre Abgrenzung gegen die Adventitia ist nicht scharf, der rötliche Ton der van Gieson-Präparate weist auf Bindegewebe hin und tatsächlich lassen sich bei

stärkerer Vergrösserung stellenweise reichliche Bindegewebszüge zwischen den Muskelfasern nachweisen. Die Kernverteilung in der Media ist nicht immer gleichmäfsig. Im Verlauf der Serie findet man manchmal in dem der am stärksten verdickten Intimastelle angelagerten Teil eine grössere Anhäufung von Kernen, ohne dass hier die Muskelfasern stärker entwickelt wären. An anderen Präparaten findet man der Intimaverdickung benachbart fast keine Kerne und eine sehr dünne Mediaschicht. Herde, die auf Degeneration schliessen lassen, konnten in der Media nicht gefunden werden. An der Adventitia fällt der enorme Reichtum an elastischen Fasern auf. Der Media anschliessend hat sich hier ein dichter Ring von elastischen Fasern gebildet, der sich bei starker Vergrösserung auflöst in ein Geflecht kleiner, zirkulärer Fäserchen, durchsetzt von Längsfasern. Letztere nehmen nach aussen von diesem Ring, an Menge etwas zu, und die zirkulären Fasern treten weiter auseinander. Sonst zeigt die Adventitia keine Besonderheiten. Als Nebenbefund sei erwähnt, dass die Vene einen eben solchen dichten, aus feinen Quer- und Längsfasern geflochtenen Ring besitzt, der bei schwacher Vergrösserung den Eindruck einer Elastica interna macht.

Fall 15. 69jährig. (Glaucoma haemorrhagicum), anat. Venenerkrankung.

Die Intima ist im ganzen Umkreis des Gefässes fast gleichmäfsig verdickt. Die Grenzmembran ist als dickes feinwellig gekräuseltes Band zu verfolgen. An einer Stelle ist es zerfallen in mehrere gröbere Stücke, dazwischen befinden sich Lücken. Das Gewebe der Umgebung ist hier heller gefärbt, auch sind darin kleine, fast farblose Stellen vorhanden. Die Media zeigt nach aussen davon eine Anhäufung von langen unregelmäfsig gebuchteten Kernen. Überall ist die Grenzmembran durch ein relativ breites Gewebsband vom Grenzstreifen und den von ihm abgespalteten Lamellen getrennt. In diesem Gewebsstreifen fallen wieder einige helle, fast farblose, längliche Fettlücken auf. Der Grenzstreifen hat nach innen etwa 6 feinste Lamellen abgespalten, die auf einer Seite des etwas zusammengedrückten Lumens kaum, auf der anderen wenig Kräuselung zeigen und sich in regelmäfsiger Anordnung und gleichmäfsigen Abständen weithin verfolgen lassen. Zwischen diesen Lamellen befindet sich so wenig Gewebe, dass die Intima fast ganz aus elastischen Elementen aufgebaut zu sein scheint. In diesem Gewebe lassen sich eine Anzahl ganz schmaler längs, quer und schräg verlaufender Kerne nachweisen, von denen manche spitz zulaufen und Bindegewebskernen nicht unähnlich sehen. Die Media ist gut entwickelt und enthält nur wenige zirkulär angeordnete elastische Fasern. Ihre Abgrenzung gegen die Adventitia ist scharf. Letztere bietet keine Besonderheiten.

Fall 16. 71jährig. (Glaucoma absolutum nach Sarcoma chorioideae).

Diese Serie zeigt fast in ihrem ganzen Verlauf eine starke Verdickung der Intima, die den grössten Teil des Gefässes betrifft. Die Grenzmembran zeigt starke Veränderungen. Sie ist bald mehr,

bald weniger gekräuselt und an vielen Stellen ist der Zusammenhang scheinbar unterbrochen. Schon bei schwacher Vergrösserung fällt in Weigert-Präparaten ihr kerniges gequollenes Aussehen auf. Bei starker Vergrösserung sieht man, dass der Farbstoff nur von kleinen Partien aufgenommen wurde, die in der durch Lithiumkarmin intensiv rot gefärbten und gequollenen Kittsubstanz liegen, so dass rote und dunkelblaue punktförmige körnige Stellen miteinander abwechseln. An jenen Stellen, wo der Zerfall die weitesten Fortschritte gemacht hat, ist die Intima am stärksten verdickt und durchzogen von 2—6 feinsten Lamellen, in die sich der Grenzstreifen aufgespalten hat. Es befindet sich nur wenig Gewebe zwischen den annähernd parallelen, deutlich aus feinen Längsfasern zusammengesetzten Zügen, dessen spärliche Kerne teils längs, teils quer zur Gefässrichtung angeordnet sind. Das ganze System ist jedoch durch einen breiten Bindegewebsstreifen von der Grenzmembran gesondert. In anderen Präparaten stellt die verdickte Intima ein Gewebe von wabenartiger Struktur dar mit vielen Hohlräumen, Kernen von sehr verschiedener Form, Grösse und Lage, durchsetzt von feinen, netzförmig angeordneten Fasern und nach aussen begrenzt von der hier stark gekräuselten Grenzmembran. In diesen Bildern lässt sich der Grenzstreifen als Abschluss nach innen nicht nachweisen, sondern die netzförmigen Fasern verdichten sich durch enge Auseinanderlagerung nach innen zu einer Art Lamelle. Die Media ist in allen Präparaten gut ausgebildet und abgegrenzt, zeigt aber nicht durchweg genau quer zur Gefässrichtung verlaufende Fasern, sondern stellenweise auch Züge in schräger Richtung. Von Bindegewebe und elastischen Fasern ist die Media nur wenig durchsetzt. Die Adventitia ist ziemlich breit und enthält meist Längsfasern. Im Verlauf der Serie ist die Arteria centralis in ihrer Eintrittszone in den Optikus genau längs getroffen. Man erhält sehr schöne Bilder, auf denen man in weiter Ausdehnung die Verhältnisse der Intima überblickt. In dieser Partie der Arterie ist die Abspaltung nicht übermäfsig gross. Man sieht deutlich, dass die abgespalteten Lamellen fast ausnahmslos mit dem Grenzstreifen im Zusammenhang stehen. Die 2—3 Abspaltungen liegen ziemlich dicht aufeinander, sind dagegen von der Grenzmembran durch ein breites Band vom Gewebe getrennt. Dieses Gewebe hat stellenweise grosse Ähnlichkeit mit dem der Media, namentlich was Kernform und Lage betrifft. Es sind jedoch auch Kerne vorhanden, die schräg oder längs getroffen sind und hier auf dem Längsschnitt den Eindruck sehr grosser platter Bindegewebskerne machen. Jedenfalls aber ist hier im Gegensatz zu den Bildern mehr der Lamina zu vorwiegend elastisches Gewebe vorhanden. Die Media zeigt in den Längsschnitten eine schöne wabenartige Struktur. Auffällig ist, dass die Kerne oft inmitten einer vollständig leeren Wabe schweben, während sonst die Waben durch ihren Farbton zeigen, dass sie Substanz enthalten. Wie schon oben bemerkt, trifft man die gleichen Bilder stellenweise in der Intima in dem breiten Gewebsstreifen zwischen Grenzmembran und Grenzstreifen, einzelne derartig freiliegende Kerne auch

zwischen den abgespalteten Lamellen. Der Lamina zu nimmt die elastische Substanz der Intima immer mehr ab. Die Lamellen werden spärlicher und zarter. Kurz hinter der Lamina besteht das elastische Gewebe nur noch aus einer zarten, stark gekräuselten Grenzmembran und dem noch zarteren Grenzstreifen. Beide sind getrennt durch eine stellenweise breite Schicht von Bindegewebe. Bei starker Vergrösserung fällt in Elastica-Sudan-Präparaten eine gelbliche bis gelbrötliche Färbung und Quellung der Kittsubstanz der elastischen Lamellen auf. Auch lassen sich verschieden dunkelgefärbte Kernchen darin nachweisen. In den Sudan-Hämalaun-Präparaten hat das elastische Gewebe wieder einen intensiv dunkelblauen Ton angenommen und erscheint bei starker Vergrösserung als eine krümelige Masse, zusammengesetzt aus feinsten, dunkelblauen Kalkkörnchen und roten Fetttröpfchen. Vielfach ist der elastische Grenzstreifen nicht mehr zu sehen. An seiner Stelle tritt eine dicke, polsterförmige Bindegewebslage auf, die das Lumen beträchtlich verengt. In den tieferen Schichten dieser Bindegewebslage, also zunächst in dem Gewebe, welches ursprünglich zwischen Grenzmembran und Grenzstreifen lag, besteht eine gelbrötliche Färbung als Zeichen beginnender Verfettung. In der weiteren Folge der Schnitte kommt es nun zu ausgedehnter, in dem Bindegewebe immer mehr um sich greifender fettiger Degeneration der Intima. Es schwindet die ganze tiefe Bindegewebsschicht und an ihre Stelle tritt Fett von leuchtender Sudanfärbung. An einer Stelle sind die Fettmassen besonders stark angehäuft, so dass gewissermafsen ein See von Fett entsteht, dessen Ufer nach aussen von der Grenzmembran, nach innen von der oben beschriebenen polsterförmigen regenerativen Bindegewebslage gebildet werden. Das Polster ist an den Stellen am mächtigsten entwickelt, hinter denen die grössten Fettmassen liegen und durch diese buckelförmig ins Lumen vorgedrängt. Schliesslich wird die Grenzmembran selber zerstört, es entsteht an mehreren Stellen eine weite Bresche in ihr, durch welche die fettige Degeneration auf die Media übergreift. Fig. 3. Es besteht also in diesem Fall auch eine Verfettung der Media. Neben den grösseren Fettherden enthält sie auch noch kleinere Tröpfchen. Ihre Breite ist normal, jedenfalls ist nirgends eine Hypertrophie nachzuweisen und ihr Reichtum an elastischen Fasern ist sehr gering. Die Adventitia zeigt keine Besonderheiten. Entzündliche Vorgänge konnten nirgends nachgewiesen werden. Nur in der regenerativen Bindegewebsschicht befinden sich einige Leukocyten.

Fall 17. 80jährig. (Cataracta senilis, enukleiert 1 St. post mortem.)

Die Intima zeigt zunächst geringe Abspaltungsprozesse. Überall haben sich Grenzmembran und Grenzstreifen voneinander abgehoben, erstere zeigt ziemlich starke Kräuselung. Zwischen den beiden Streifen befindet sich spärlich Bindegewebe mit typischen Kernen und hier und da ein feiner Lamellenzug. Nur an einer Stelle kommt es zu einer ausgesprocheneren Intimaverdickung und auch hier liegen nur etwa drei Lamellen übereinander. Eine eigentliche innere regenerative Schicht

ist nicht entwickelt. Ausser den Bindegewebskernen enthält die Intima die bekannten muskelähnlichen Formen, die in diesem Fall aber stark geschrumpft sind. In einem Teil der Präparate ist der Grenzstreifen stark verdickt, etwas blasser gefärbt als die Grenzmembran, nicht gekräuselt und von homogenem, fast hyalinem Aussehen. An manchen Stellen hat auch hier die Abspaltung begonnen. Zwischen den abgespaltenen Blättern sind hier und da flache Kerne zu sehen. Die Media ist entschieden atrophisch und zeigt wenige lange, aber geschrumpfte Kerne. Ihre Abgrenzung gegen die Adventitia ist nicht scharf, da von letzterer Bindegewebszüge zur Media ziehen. Die Adventitia selber bietet keine Besonderheiten.

Aus diesen Befunden geht nun klar hervor, dass sich die Sklerose der Zentralarterie mit der Sklerose anderer Arterien in allen Punkten deckt.

Was zunächst den Zeitpunkt des Beginns arteriosklerotischer Veränderungen betrifft, so bin ich mit Harms und Faber ganz der Ansicht, dass schon in frühen Lebensperioden typisch und sogar schwer veränderte Gefässe angetroffen werden können. Schon in dem Fall 5 eines 23jährigen Individuums lassen sich Fettlücken nachweisen, im 33jährigen Fall 6 Verkalkung der elastischen Fasern in Intima und Media. Infolge dieses frühen Eintritts sklerotischer Veränderungen ist auch eine Einteilung, wie sie von Jores versucht wurde, schwer zu treffen. Die Fälle rein seniler Art mit hochgradiger Abspaltung, modifiziert durch Bindegewebseinlagerung, wie sie auch Hertel als Typus seniler Veränderungen aufstellt, ohne jegliche degenerative Erscheinungen dürften recht selten sein und noch seltener werden, wenn man grundsätzlich auf fettige Degeneration untersucht. Aus meinen allerdings nur wenigen Fällen gewinnt man eher den Eindruck, dass die Arteriosklerose schon früh mit leichten Veränderungen beginnend, sich mit zunehmendem Alter zu immer umfangreicheren Zerstörungsprozessen steigert.

Man findet zunächst die Intima, wie auch die übrigen Gefässhäute sehr zart mit einem der Elastica interna direkt anliegenden Endothelsaum (Fall 1). Dann tritt eine physiologische Verdickung hinzu in mehr oder weniger starker Entwicklung und Ausdehnung (Fall 2, 3, 4), bestehend aus elastischen Fasern und einem Zwischengewebe, wahrscheinlich muskulöser Natur. Es hat sich in diesem Stadium die hyperplastische Schicht Jores' gebildet, die aufsteigende Periode Aschoffs ist vollendet, das Körperwachstum abgeschlossen und der Zustand, welcher der bis zum vierten Jahrzehnt dauernden Periode zugrunde

liegt, ist erreicht. Soweit sind die Verhältnisse als normal zu bezeichnen. Aber schon jetzt können infolge irgendwelcher Schädigungen regressive Prozesse in Intima und Media einsetzen. Wir sehen dies in Fall 5 und 6, welche eine Entwicklung von Bindegewebe zeigen. Hauptsächlich handelt es sich aber in dieser Periode um Verkalkung und Verfettung der elastischen Substanz. Gröbere Veränderungen fanden sich in meinen Fällen erst jenseits des 45. Lebensjahres, also nach Aschoff in der absteigenden Periode (Fall 9 und die folgenden). Es treten in diesen Fällen ausgedehnte Verkalkungen und Verfettungen der elastischen Substanz auf, infolgedessen vermindert sich ihre Resistenz, die Lamellen zerfallen, zerfasern, zerreissen, schwinden oft ganz und die kompensatorische Bindegewebswucherung setzt ein, wodurch die Lamellen mehr und mehr auseinandergedrängt werden, was eine Zunahme der Intimaverdickung zur Folge hat. Die Intima enthält jetzt mehr Bindegewebe als elastische Substanz, welche grossenteils degeneriert ist. Dabei lässt sich in den Fällen 10, 14, 16, 17, in welchen grössere Degenerationsherde nicht gefunden wurden, eine der hyperplastischen Schicht nach innen aufgelagerte regenerative Bindegewebswucherung noch nicht deutlich nachweisen. Die hyperplastische Schicht ist vielmehr durchwachsen von Bindegewebe. Dagegen sind in Fall 12 und 15 die ausgedehnten Degenerationsherde gegen das Lumen durch eine dicke, der hyperplastischen Schicht aufgelagerte regenerative Bindegewebswucherung gleichsam abgedämmt. Übereinstimmend mit Jores fand ich den Hauptsitz und den Beginn der fettigen Degeneration in den äusseren Partien der hyperplastischen Schicht. Von hier aus verbreitet sie sich mehr oder weniger, dehnt sich von dem elastischen auf das Bindegewebe aus, wobei es wie in Fall 13 und 16 zu grossen Fettansammlungen kommen kann. Dadurch und durch die stärker werdende regenerative Bindegewebswucherung entstehen buckelige Intimaverdickungen, die das Lumen beträchtlich einzuengen vermögen. Derartige Fälle, welche Hertel allein als arteriosklerotisch gelten lässt, stellen also schon einen höheren Grad der Gefässerkrankung dar.

Nach Harms ist die Media an der Erkrankung nicht beteiligt. Faber betont demgegenüber aber eine Mitbeteiligung dieser Gefässwand. Nach ihm ist sie der Hauptsitz der Verkalkung, ausgehend von der elastischen Substanz derselben, während die Intima mehr Sitz der fettigen Degeneration ist. Es gelang mir denn auch, in der Media regressive Veränderungen sogar in ziemlicher Ausdehnung nachzuweisen. In frühen Lebensperioden erscheint dieselbe sehr zart, ohne elastische

Fasern und scharf gegen die Intima abgegrenzt. Allmählich nimmt die Zahl der Muskelelemente zu und zwischen ihnen treten elastische Fasern auf, was dem natürlichen Zustand entspricht. Schon mit 33 Jahren, wie in Fall 6, kann Verkalkung an diesen Fasern nachgewiesen werden und im Zusammenhang damit Entwicklung von reichlichem Bindegewebe, was eine immer wiederkehrende, unscharfe Begrenzung gegen die Adventitia zur Folge hat. Stellenweise findet eine Vermehrung der elastischen Fasern dort statt, wo die Elastica interna angegriffen ist, im allgemeinen ist der Gehalt an elastischen Elementen ziemlichen Schwankungen unterworfen. Was nun die fettige Degeneration der Media betrifft, so hat sich diese nur in Fall 13 und 16 nachweisen lassen, hier allerdings in ziemlicher Ausdehnung. In Fall 16 ist die Grenzmembran durchbrochen und die Media weithin der Verfettung anheimgefallen. Kleinere, an anderen Stellen befindliche Fettherde und Tröpfchen sprechen dafür, dass nicht der Durchbruch Anlass war zur Verfettung, sondern dass dieselbe schon vorher bestanden hat.

An der Adventitia sind mir, abgesehen von der Ringfaserbildung in Fall 14, keine Besonderheiten aufgefallen.

Dass die sklerotischen Veränderungen in höherem Alter nicht so stark sein müssen, wie in Fall 13 und 16, zeigen die Fälle 11, 14, 15 und 17. Warum in den einen Fällen die Arteriosklerose so stark ausgebildet war, in den anderen nicht, vermag ich nicht zu sagen, weil mir über die Anamnesen der Patienten keine hierfür verwertbaren Aufzeichnungen bekannt sind. Aber selbst in diesen Fällen treten sichere Zeichen der Sklerose auf.

Nirgends habe ich im Gegensatz zu Hertel entzündliche Veränderungen finden können. Der Entzündungsvorgang hat mit der Arteriosklerose an sich nichts zu tun.

Was die Lokalisation der Herde betrifft, so ergibt sich aus meinen Befunden übereinstimmend mit Hertel und Harms, dass Prädilektionsstellen in der Laminagegend und in der Gegend des Gefässeintritts in den Optikus gegeben sind.

Es wäre interessant, über die Anamnesen, namentlich im Fall 3, in dem doch eine für das jugendliche Alter ziemlich auffallende Abspaltung elastischer Lamellen stattgefunden hat, etwas zu wissen, um sich eine Vorstellung von den Ursachen der Sklerosen in den verschiedenen Fällen machen zu können, was aber über den Rahmen vorliegender Arbeit hinausgeht. Doch möchte ich mich im Hinblick auf die Hertelsche Entzündungstheorie den modernen, neuerdings von

Faber präzisierten Anschauungen anschliessen, nach welchen die Arteriosklerose eine durch ein Missverhältnis zwischen der Stärke der Gefässwand und dem Blutdruck entstehende Krankheit ist, hervorgerufen durch eine Schwächung der Stärke der Gefässwand infolge von Infektionen und Intoxikationen und sonstigen, die Ernährung eines Gewebes störenden Einwirkungen.

Benützte Literatur.

1. Jores, L., Wesen und Entwicklung der Arteriosklerose. Wiesbaden 1903.
2. Aschoff, L., Über Arteriosklerose und andere Sklerosen des Gefässsystems. Mediz. Klinik. Wochenschr. f. prakt. Ärzte, Berlin u. Wien. 4. Jahrgang, erstes Beiheft 1908.
3. Hallenberger, D., Über die Sklerose der Arteria radialis. Deutsches Archiv f. klin. Medizin, Bd. 87, 1906, Heft 1—2.
4. Torhorst, H., Die histologischen Veränderungen bei der Sklerose der Pulmonalarterien. Beiträge zur pathol. Anatomie u. Physiologie von Ernst Ziegler, Bd. 36, 1904.
5. Streiff, J., Mikroskopische Untersuchung über Altersveränderungen der Vasa centralia retinae etc. Ing.-Diss. Zürich 1899.
6. Hertel, E., Beitrag zur Kenntnis der Angiosklerose der Zentralgefässe des Auges. Graefes Archiv f. Ophthalm., Bd. 52, 1901.
7. Harms, C., Anatomische Untersuchungen über Gefässerkrankungen im Gebiete der Arteria und Vena centralis retinae und ihre Folgen für die Zirkulation mit besonderer Berücksichtigung des sog. hämorrhagischen Infarktes der Netzhaut. Graefes Archiv f. Ophthalm. Bd. 61, 1905
8. Faber, A., Die Arteriosklerose. Ihre pathologische Anatomie, ihre Pathogenese und Ätiologie. Jena 1912.
9. Velhagen, Über den Befund lipoidhaltiger Zellen in der Arteria centralis retinae bei einem Falle von hämorrhagischem Glaukom. Zieglers Beiträge zur pathologischen Anatomie und zur allgemeinen Pathologie, Bd. 57, 1913.

Erklärung der Figuren.

Fig. 1. Gefrierschnitt. Hochgradige fettige Degeneration der Intima mit regenerativer Intimawucherung. Fall 13. Zeiss-Apochromat 8 mm, Projektionsokular 2.

Fig. 2. Fettige Degeneration der Intima und Media. Zeiss-Apochromat 8, Proj.-Ok. 2. Fall 13.

Fig. 3. Hochgradige fettige Degeneration der Intima und Media. Regenerative Bindegewebswucherung, Zerstörung der Elastica interna. Zeiss-Apochromat 4, Proj.-Ok. 2. Fall 16.

Zu 1—3: F = gröbere Fettzerfallsstellen, E = Membr. elastica interna.

Lebenslauf.

Ich bin geboren am 1. März 1887 zu Ludwigsburg als Sohn des Architekten Fritz Baumgärtner daselbst. In Ludwigsburg besuchte ich das humanistische Gymnasium bis Klasse VI, hierauf das Realgymnasium zu Stuttgart, wo ich mir 1906 das Zeugnis der Reife erwarb.

Meine wissenschaftliche Ausbildung erhielt ich an den Universitäten München, Tübingen und Berlin. In München bestand ich Physikum und Staatsprüfung. Meine weitere Ausbildung erhielt ich an der inneren Abteilung des Stuttgarter Katharinenhospitals, an der Universitäts-Augenklinik München und an der Charlottenheilanstalt für Augenkranke zu Stuttgart, wo ich gegenwärtig als Assistenzarzt tätig bin.

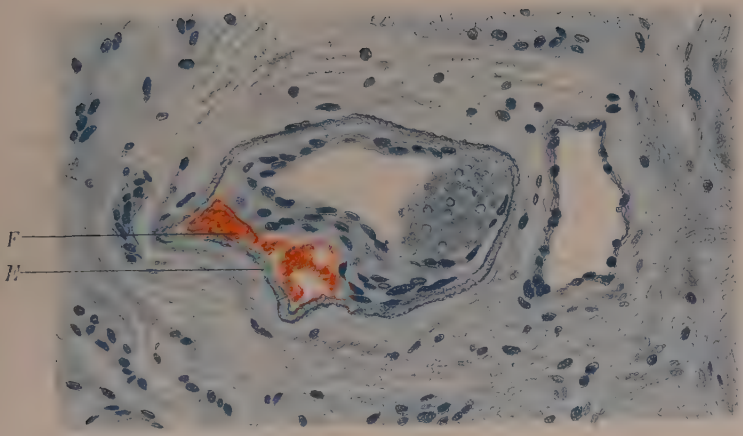

Fig. 1.

Baumgärtner, Über die regressiven Veränderungen der Arteria centralis retinae bei Arteriosklerose.

rlag von J. F. Bergmann, Wiesbaden.

Königl. Universitätsdruckerei H. Stürtz A.G. Würzburg.

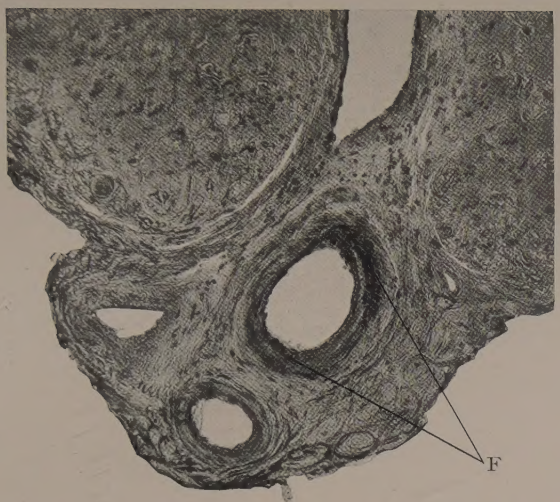

Fig. 2. Baumgärtner.

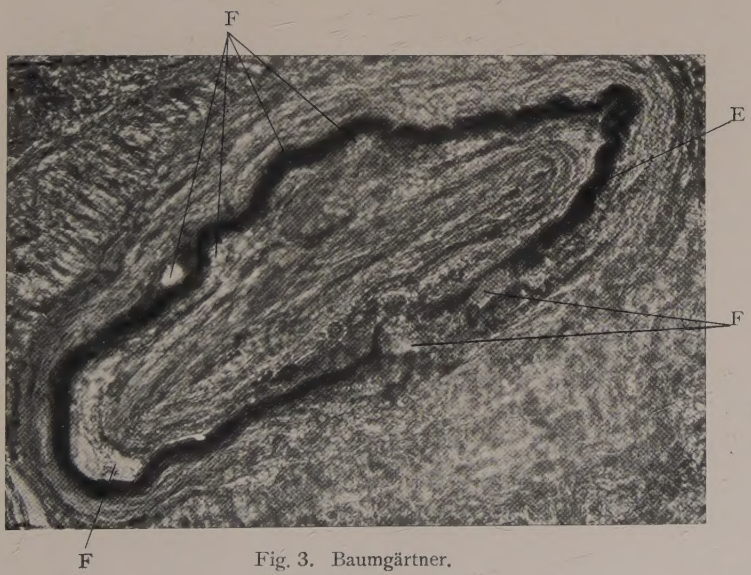

Fig. 3. Baumgärtner.